

双氯灭痛滴眼液对家兔实验性眼炎的治疗作用

杨 彬 宋俊生 潘伟娜 田春美 严汉英

(江苏省南京药物研究所, 南京 210009)

摘要 采用兔眼前房穿刺模型和辣椒酞刺激性眼炎模型对0.1%双氯灭痛滴眼液局部使用的抗炎效果进行了评价。结果表明:双氯灭痛滴眼液一次使用,即可有效地抑制因前房穿刺引起的兔眼房水蛋白浓度升高,其药效高于0.025%地塞米松眼药水。对5%辣椒酞刺激引起的兔外眼部、前眼部炎症反应,双氯灭痛滴眼液与地塞米松眼药水均可显著减轻炎症强度,尤以前24h为明显。两者的疗效相当。

关键词 双氯灭痛 滴眼液 实验性眼炎

目前临床对由手术、创伤、变应原及感染等原因引起的眼部炎症的处理,仍以类固醇激素类药物为主。但此类药物由于其免疫抑制作用,对于感染性眼炎实不相宜,且长期使用可诱发白内障、青光眼。因此近年来非甾醇类抗炎药的研制已日益受到关注。

双氯灭痛口服已被公认对白内障等术后炎症、眼色素膜炎等极其有效^[1]。近来国外推出的双氯灭痛滴眼剂,使用更为方便、安全。为此,我们研制了双氯灭痛滴眼液,并用家兔实验性眼炎模型考核了疗效。

1 材料与方 法

1.1 药品 双氯灭痛(diclofenac sodium, DFNa)滴眼液(含量0.1%,批号890320,由本所药剂室配制)。地塞米松磷酸钠(dexamethasone sodium phosphate, Dex)眼药水(含量0.025%,批号000907,天津市胜利制药厂出品)。5%辣椒酞(依据《中华人民共和国药典》(1963年版),由本所药剂室配制)。

1.2 方 法

1.2.1 DFNa 对家兔眼前房穿刺引起的房

水蛋白浓度升高的抑制作用:新西兰白兔18只,体重 2.53 ± 0.30 kg, ♀、♂兼用。经手持裂隙灯检查眼部无异常。实验时只用单侧眼。将家兔随机分为3组,每组6只。依次为:不用药对照组,DFNa治疗组与Dex治疗组。用药组家兔实验眼内滴入药液100 μ l,被动闭合10 s。45 min后,在0.5%丁卡因滴眼局部麻醉下,用4.5号注射针头自角膜缘穿刺,抽取房水0.2 ml,为一次房水。穿刺后90 min,再次穿刺抽取二次房水。不用药组兔眼除不滴药液外,行相同穿刺操作。将所获两次房水即刻作适当稀释后,用Lowry氏法测定其蛋白含量,进行统计学比较。

1.2.2 DFNa 对5%辣椒酞所致眼部炎症的治疗作用:新西兰白兔18只,体重 2.82 ± 0.28 kg, ♀、♂兼用。分为不用药对照组(滴0.9%生理盐水, pH7),DFNa治疗组与Dex治疗组。在各兔实验眼内滴入5%辣椒酞100 μ l,被动闭合10 s,30 min后开始给药。每次滴入药液(或盐水)100 μ l,每隔30 min滴1次共6次。以后每1 h滴1次共5次。自d 2起,3次/d滴药液(或盐水)。

定时用手持裂隙灯观察。家兔眼部炎症反应程度按表1评分。共观察5d。计算不同时间各组实验眼总分的均值,并用t检验进行比较。

表1 眼刺激反应评分

眼刺激反应	分值
△角膜混浊(以最致密部位为准);	
无混浊	0
散在或弥漫性混浊,虹膜清晰可见	1
半透明区易分辨,虹膜模糊不清	2
出现灰白色半透明区,虹膜细节不清,瞳孔大小勉强看清	3
角膜不透明,由于混浊,虹膜无法辨认	4
△虹膜:	
正常	0
皱褶明显加深,充血、肿胀、角膜周围有轻度充血,瞳孔对光仍有反应	1
出血、肉眼可见坏死、对光无反应(或出现其中之一反应)	2
△结膜:	
A.充血(系指睑结膜、球结膜部位)	
血管正常	0
血管充血呈鲜红色	1
血管充血呈深红色,血管不易分辨	2
弥漫性充血呈紫红色	3
B.水肿	
无水肿	0
轻度水肿(包括瞬膜)	1
明显水肿,伴有部分眼睑外翻	2
水肿至眼睑近半闭合	3
水肿至眼睑超过半闭合	4
C.分泌物	
无分泌物	0
少量分泌物	1
分泌物使眼睑和睫毛潮湿或粘着	2
分泌物使整个眼区潮湿或粘着	3
最高分	16

注:据中国药理学学会毒理学会《新药(西药)毒理技术要求规范》(讨论稿)1990年7月21日

2 结果

2.1 DFNa对兔眼前房穿刺所致房水蛋白

浓度升高的抑制作用

前房穿刺后,不用药对照组兔眼均出现虹膜充血。二次房水粘稠,呈浅红色,易凝块。Dex组兔眼亦有充血与房水粘稠,而DFNa组房水粘稠度无明显改变,亦无虹膜充血现象。表2列出各组一、二次房水蛋白浓度及增高值。由表可见DFNa、Dex对蛋白浓度升高有明显的抑制作用。此两组均数与对照组比较均有非常显著的差异($P < 0.01$)。DFNa与Dex相比,其抑制作用也有非常显著的差异($P < 0.01$),表明DFNa对前房穿刺所致炎症的抑制作用较强。

2.2 DFNa对辣椒酊所致眼部炎症的治疗作用

实验兔眼滴入辣椒酊后,呈现闭眼、流泪等强烈刺激症状。以结膜充血、水肿及多量分泌物为其特征。不用药对照组兔眼炎症自滴入辣椒酊后至第4h一直处于上升阶段,达峰值后,观察至第8h仍未见明显缓解。自d2起才渐次下降。用药两组眼部炎症自用药1.5h(辣椒酊刺激2h)起已呈控制状态,其峰值明显低于对照组。d2已显著减轻,并渐次下降。至第96h,各组眼炎均已基本消退。自第2h起至第48h,DFNa、Dex两组炎症平均分值得与对照组相比均有非常显著的差异($P < 0.01$)。第72h,DFNa、Dex两组与对照组有显著或非常显著的差异(P 分别为 < 0.05 和 < 0.01)。而DFNa与Dex组之间均无显著差异。表明两药对辣椒酊所致刺激性眼炎的疗效相当。(见图1)此外,还注意到,对照组兔眼自辣椒酊刺激后3h起,Dex组自6h起,均有5/6出现虹膜充血,且持续较久(平均持续时间分别为 34.8 ± 18.4 h和 19.8 ± 18.9 h)。而DFNa组仅少数兔有短期虹膜充血(平均 6.3 ± 4.7 h)。再次提示DFNa在控制前房炎症方面有较好的效果。

表2 双氯灭痛滴眼液对兔眼前房穿刺所致房水蛋白浓度升高的抑制作用

组别	n	房水蛋白浓度 (mg/ml)		
		一次房水	二次房水	升高值
不用药对照组	6	0.72 ± 0.28	25.58 ± 6.39	24.86 ± 6.30
地塞米松治疗组	6	0.65 ± 0.16	15.43 ± 4.48**	14.78 ± 4.35**
双氯灭痛治疗组	6	0.83 ± 0.24	2.20 ± 1.81** △△	1.37 ± 1.65** △△

注: ** P < 0.01 表示用药各组与不用药对照组比较

△△ P < 0.01 表示双氯灭痛治疗组与地塞米松治疗组比较

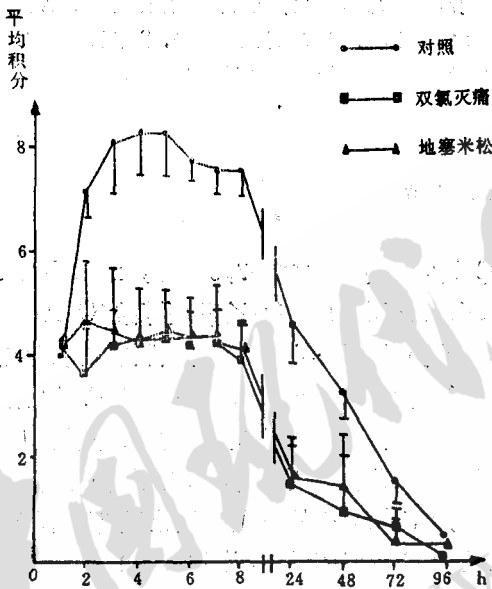


图1 双氯灭痛滴眼液对辣椒酞刺激炎症的治疗作用

3 讨论

前眼部手术如白内障摘除、人工晶体植入等过程造成的创伤通常伴有血眼屏障的破坏,蛋白进入房水和眼部高压、瞳孔缩小等^[2]。兔眼前房穿刺并吸弃房水的炎症模型造成的损伤与这类手术创伤较为接近,且易于控制,因此我们选用此模型并辅以外眼部炎症为主的辣椒酞刺激炎症模型对DFNa进行药效评价。结果表明,DFNa对此两种眼炎模型有显著疗效,其疗效与阳性对照药物0.025% Dex相当,且对前眼部炎症的控

制更为有效。

文献表明,DFNa对动物机械性、化学性、免疫性眼炎均有疗效^[1,4,6]。提示了其广泛的临床适应症。一般认为DFNa抗眼部炎症的主要作用机理是阻滞前列腺素的生物合成。前列腺素是眼部炎症反应的重要介质。DFNa通过抑制环氧合酶、促进花生四烯酸(AA)作为底物加速摄入甘油三酯池,减少了细胞内可用的AA量,从而限制了以AA为前体物的前列腺素的合成。而留体激素的作用位点是抑制磷脂酶,减少AA的释放而阻止其代谢为前列腺素^[6,9]。因此DFNa在发挥与留体激素类似的抗炎效能的同时,有可能避免与之相似的严重副作用。

药代动力学研究表明,DFNa滴眼剂能迅速渗入眼部组织。主要分布在角膜、结膜、虹膜、房水,而在晶体、玻璃体、视网膜、视神经上几乎没有分布^[7]。这种分布对其迅速发挥抗炎作用而避免对晶体、视网膜、视神经的毒性影响无疑是有利的。由于滴眼剂的药物浓度较低,较之口服剂型更为安全。

参 考 文 献

- 1 阿形光治, 他. 非ステロイド性抗炎症剤ジクロフェナクナトリウム点眼液の基礎的検討. 日眼会誌, 1983, 87(1):19
- 2 Jampol LM, et al. Pathways for the response of the eye to injury. Invest Ophthalmol, 1975, 14:184
- 3 Neufeld AH, et al. Aspirin prevents the disruption of the blood-aqueous barrier

(下转第36页)

(上接第7页)

- in the rabbit eye. *Nature*, 1972, 238,158.
- 4 Rowland JM, et al. Effects of topical diclofenac sodium in a rabbit model of ocular inflammation and leukotaxis. *J Ocular Pharm*, 1986, 2(1), 23.
 - 5 Kulkarni P & Srinivasan BD. Diclofenac and enolicam as ocular anti-inflammatory drugs in rabbit corneal wound model. *J Ocular Pharm*, 1986, 2(2), 171.
 - 6 Gigon JIS, et al. Comparaison de l'effet anti-inflammatoire des collyres de dexamethasone et de diclofenac. *Klin Mbl Augenheilk*, 1984, 184(5), 494.
 - 7 阿形光治, 他. 非ステロイド性抗炎症剤ジクロフェナクナトリウム点眼液の家兔組織内移行. *日眼会誌*, 1984, 88(6), 991

Therapeutic Effect of Diclofenac Sodium Drops for Eye on Experimental Ocular Inflammation in Rabbit

Yang Bin, Song Junsheng, Pan Weina, Tian Chunmei, Yan Hanying

(Nanjing Institute of Materia Medica, Nanjing 210009)

Abstract we evaluated the anti-inflammatory efficiency of 0.1% diclofenac sodium eye drops (DFNa) using rabbit ocular inflammatory models induced by paracentesis and *Tinctura capsici*. One dose of 100 μ l of DFNa could efficiently inhibit the increase of protein concentration in aqueous humor induced by anterior chamber paracentesis, and the effect of DFNa was better than that of 0.025% dexamethasone eye drops. The effect of the two preparations on capsicum tincture-induced extra and intraocular inflammation was comparable, especially in the first 24 h interval.

Key words diclofenac sodium eye drops experimental ocular inflammation

收稿日期: 1992-04-28